（第３種郵便物認可）　神戸新聞　2013年（平成25年）11月25日　月曜日

手術中にMRIで脳の状態確認
脳腫瘍の摘出に威力

身体機能保全、生存率向上に期待

明石の病院が関西で初導入

脳腫瘍などの手術中に脳内の状態が確認できる磁気共鳴画像装置（MRI）「術中MRI」を、明石市大久保町江井島の大西脳神経外科病院が関西で初めて導入した。腫瘍の位置や摘出状況をリアルタイムで把握でき、術後の患者生存率に大きく関わる摘出率の向上が期待される。（片岡達美）

脳腫瘍の摘出手術では、腫瘍がどこまで広がっているのか、正常な脳との境界はどこなのかを正確に判断することが重要だ。手術で腫瘍のすぐ近くにある神経線維を傷つけてしまうと、運動や言語機能に障害を来す恐れがあるため、従来は取り残した腫瘍に術後、放射線や抗がん剤による治療を施すことが多かった。

これまでも手術前に撮ったMRIの画像などを基に、どのようなルートでどのように手術を進めるかという詳細な〝地図〟を作っていた。しかし、「頭蓋骨を外した脳は、容器から出した豆腐のような状態。わずかだが、ひずんだり動いたりするので、手術前に作った地図と微妙にずれてしまう」と同病院の大西英之院長(67)。

全国15病院

そこで腫瘍をある程度摘出した時点で、全身麻酔がかかったままの患者を、手術室と隣接する術中MRI設置室へ移動させる。脳を撮影し、残っている腫瘍の大きさ、位置を確認。最大限摘出することが可能になった。

術中MRIは2000年ごろから国内に導入され始めたが、現在、稼働しているのは全国で15病院とまだ少ない。装置の規模が大きい上、強い磁場は他の機器に影響を与える恐れもあり、設置場所を確保するのが難しいためだという。

同病院では今年6月、新病棟開設に合わせて導入した。米ゼネラル・エレクトリック（GE）社製で、磁場の強さは術中MRIでは国内最高レベルとなる1・5テスラ（1テスラは1万ガウス）。初期に導入された機種の約3倍あり、撮影して得られる画像がより鮮明になった。円筒形の装置の内部空間が広いため、手術器具を装着したまま撮影できるのも利点だ。

生命予後を左右

同病院では、術中MRIと合わせ、運動機能に関わる脳神経を手術中に刺激し、筋肉の動きが保たれているかどうかを確認する「神経モニタリングシステム」や、特殊光線を当てると腫瘍部分が蛍光を発する「術中蛍光観察」も導入。多角的で高精度な腫瘍摘出を目指す。

大西院長によると、悪性の脳腫瘍「神経膠芽腫（こうがしゅ）」の場合、手術後の生存率はこの20年間ほとんど変わらず、およそ1年。最近、ようやく2年になった。

「統計的に、腫瘍をどれだけ多く摘出できるかどうかで、生命予後（生命が維持できるかどうかの予測）が決まってくる」と大西院長。同病院での術中MRIを使った手術実績はまだ5例だが、「元の身体機能を保全しながら、どこまで腫瘍を取り除くことができるか、最新の装置を活用しながら努力したい」と話す。

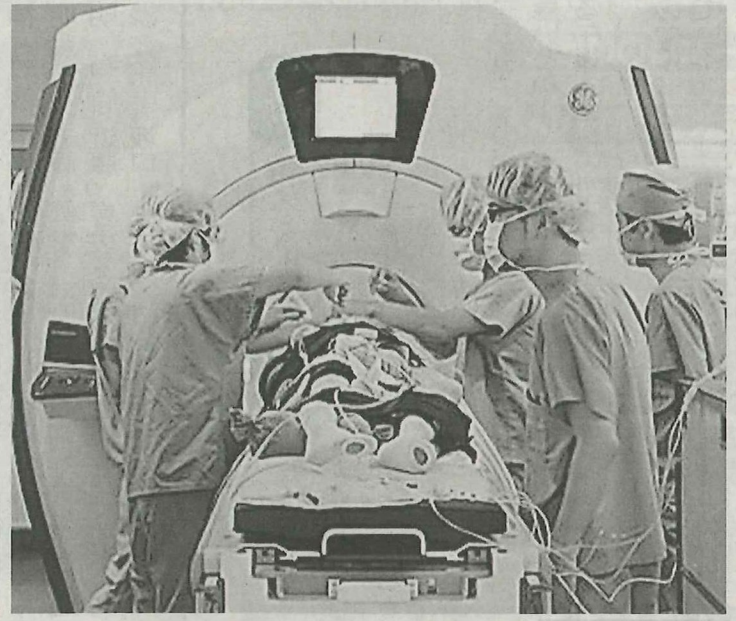

手術の最中にMRIで撮影、脳内の状態を確認する＝大西脳神経外科病院（同病院提供）

からだ

神戸新聞文化生活部・医療担当　FAX 078.360.5512　iryou@kobe-np.co.jp